DIÁRIO OFICIAL

ESTÂNCIA TURÍSTICA DE PEREIRA BARRETO

Conforme Lei Municipal nº 4.322, de 14 de fevereiro de 2014

www.pereirabarreto.sp.gov.br/diariooficial

SUMÁRIO

Poder Executivo 2
Outros Atos 2

EXPEDIENTE

O Diário Oficial da Estância Turística de Pereira Barreto, veiculado exclusivamente na forma eletrônica, é uma publicação das entidades da Administração Direta e Indireta deste Município, sendo referidas entidades inteiramente responsáveis pelo conteúdo aqui publicado.

ACERVO

As edições do Diário Oficial Eletrônico da Estância Turística de Pereira Barreto poderão ser consultadas através da internet, por meio do seguinte endereço eletrônico:
www.pereirabarreto.sp.gov.br
Para pesquisa por qualquer termo e utilização de filtros, acesse:
www.pereirabarreto.sp.gov.br/diariooficial
As consultas e pesquisas são de acesso gratuito e independente de qualquer cadastro.

ENTIDADES

Prefeitura Municipal da Estância Turística de Pereira Barreto
CNPJ 44.446.904/0001-10
Avenida Cel. Jonas Alves de Mello, 1947
Telefone: (18) 3704-8500

Câmara Municipal da Estância Turística de Pereira Barreto
CNPJ 55.757.785/0001-33
Rua Cozo Tagucchi, 1423 - Centro
Telefone: (18) 3704-4455

Serviço Autônomo de Água e Esgoto de Pereira Barreto
CNPJ 44.447.258/0001-06
Av. Cel. Jonas Alves de Melo, 2026 - Centro
Telefone: 18-3704-2373

Diário Oficial Assinado Eletronicamente com Certificado Padrão ICPBrasil, em conformidade com a MP nº 2.200-2, de 2001

O Município da Estância Turística de Pereira Barreto garante a autenticidade deste documento, desde que visualizado através do site www.pereirabarreto.sp.gov.br/diariooficial

Compilado e também disponível em www.imprensaoficialmunicipal.com.br/pereirabarreto

PODER EXECUTIVO

Outros Atos

EXTRATO DE RERRATIFICAÇÃO
PROCESSO ADMINISTRATIVO Nº 10002/2022
PROCESSO LICITATÓRIO Nº 198/2022
PREGÃO, na forma ELETRÔNICA Nº 025/2022

Objeto:Aquisição de 03 (três) veículos 0km, para uso da Secretaria Municipal de Saúde, do tipo Ambulância de Simples Remoção e veículo furgão adaptado para cadeirante, de acordo com as especificações constantes do Anexo 2 - Termo de Referencia do Edital.

A Prefeitura de Pereira Barreto/SP, leva ao conhecimento de quem possa interessar, que o Anexo II-Termo de Referencia do Processo supra epigrafado, sofreu as seguintes alterações :

a) Fica alterado o prazo de entrega dos veículos descritos nos itens 1.1.2 (Ambulância Simples Remoção, e 1.1.3 (Adaptado para cadeira de rodas), em até 180 (cento e oitenta) dias.

b) Demais Cláusulas e condições permanecem inalteradas.

Maiores informações poderão ser obtidas pelo telefone (18) 3704-8505 pelo e-mail: luis.aguilar@pereirabareto.sp.gov.br , ou ainda a rerratificação no site : www.pereirabarreto.sp.gov.br

Estância Turística de Pereira Barreto/SP, 28 de setembro de 2022.

Luis Carlos Narutis Aguilar
Pregoeiro

.....

RATIFICAÇÃO
PROCESSO Nº 211/2022
DISPENSA DE LICITAÇÃO Nº 161/2022

Objeto: Aquisição de material elétrico para iluminação pública para instalação da Rua Roraima e Rua Carmo Pedro Custodio do município de Pereira Barreto. **JOÃO DE ALTAYR DOMINGUES,** Prefeito da Estância Turística de Pereira Barreto, Estado de São Paulo, no uso de suas atribuições legais e de conformidade com os termos do processo supra epigrafado. **RESOLVE**, após vistoriar e analisar todo o presente processo verifica-se que a Lei Federal nº 8.666/93 foi aplicada, ficando o procedimento de acordo com os requisitos legais. Dessa forma, **RATIFICA** a referida Dispensa em favor das seguintes empresas:

GABRIEL DE SOUZA FERREIRA MODESTO
CNPJ: 41.031.053/00001-57

ITEM	DESCRIÇÃO	UNI	QTD	VALOR UNITÁRIO R$	VALOR UNITÁRIO/ TOTAL R$
2	Braço iluminação pública curvo 48mm	un	5	215,00	1.075,00
5	Parafuso p/poste padrão 5/8 x 200mm	un	18	13,60	244,80
6	Arruela quadrada 5/8 1ª linha	un	18	1,39	25,02
7	Cabo neutro nu triplex 3 x 10 mm	mt	200	6,30	1.260,00
9	Disjuntor din c 2p 16 a	un	4	26,50	106,00
13	Rele fotoeletrico bivolt 1000w 1ªlinha	un	5	36,00	180,00
16	Conector Perfurante 1.5- 10 mm	un	10	8,00	80,00
17	Cinta p/poste 240mm	un	10	59,00	590,00
18	Cinta p/poste 260mm	un	10	62,00	620,00
19	Cinta p/poste 280mm	un	10	64,00	640,00
20	Disjuntor bipolar din 63a	un	1	26,50	26,50
36	Disjuntor din c 2p10 a	un	1	26,50	26,50
VALOR TOTAL R$					R$ 4.873,82

GUSTAVO DE AGUIAR NASCIMENTO - ME
CNPJ: 17.903.465/0001-55

ITEM	DESCRIÇÃO	UNI	QTD	VALOR UNITÁRIO R$	VALOR UNITÁRIO/ TOTAL R$
1	Luminaria pública led 100w	un	9	795,00	7.155,00
3	Armação presbow pesada	pça	20	12,35	247,00
4	Roldona 72 x 72	un	20	6,40	128,00
8	Alça pre formada multiplex 10 mm	un	20	2,65	53,00
10	Cabo flexível 16,00 m2 preto	mt	40	12,95	518,00
11	Cabo flexível 16,00 mm2 azul	mt	32	12,95	41440
12	Cabo flexível 1,5 mm 1kv	mt	60	1,65	99,00
14	Terminal Tubular 16 mm	un	60	0,60	36,00
15	Arame Galvanizado nº14 1ªlinha	kg	4	25,60	102,40
21	Braço galvanizado curvo 2 mt	un	4	247,00	988,00
22	Parafuso 16x200 mm	un	18	12,25	220,50
23	Arruela quadrada 38x18 x 3mm	un	18	0,95	17,10
24	Cabo triplex 10,00mm	mt	200	5,95	1.190,00
25	Caixa padrão polifasica	pça	1	120,00	120,00
26	Disjuntor din c 2p 63 a	un	4	30,20	120,80
27	Eletroduto antichama 1.1/4	bar	4	38,50	154,00
28	Luva eletroduto pvc 1.1/4	un	4	2,70	10,80
29	Curva eletroduto 90x1.1/4	un	2	10,05	20,10
30	Mufla de pvc para eletroduto 1.1/4	un	2	5,75	11,50
31	Haste terra cobreada 5/8 x 2,40m 1ªlinha	Un	1	51,40	51,40
32	Grampo para hate terra cobreada 5/8	un	1	5,50	5,50
33	Rele fotocelula 800w bivolt	un	4	29,90	119,60
34	Caixa de passagem 20x20	un	1	31,90	31,90
35	Conector perfurante CDP 70	un	10	11,60	116,00
37	Conector compressão h35-25 mm	un	30	6,80	204,00
38	Conector Compressão h95-95mm	un	30	8,50	255,00
2314VALOR TOTAL R$					R$ 12.398,00

Valor total de **R$ 17.262,82 (dezessete mil, duzentos e sessenta e dois reais e oitenta dois centavos) .** Estância Turística de Pereira Barreto, 23 de setembro de 2022.

JOÃO DE ALTAYR DOMIN26GUES
PREFEITO

.....

RATIFICAÇÃO
PROCESSO Nº 208/2022
DISPENSA DE LICITAÇÃO Nº 158/2022

Objeto: Aquisição de gêneros alimentícios da Agricultura Familiar para serem consumidos pelos alunos da rede municipal e estadual. **JOÃO DE ALTAYR DOMINGUES,** Prefeito da Estância Turística de Pereira Barreto, Estado de São Paulo, no uso de suas atribuições legais e de conformidade com os termos do processo supra epigrafado. **RESOLVE**, após vistoriar e analisar todo o presente processo verifica-se que a Lei Federal nº 8.666/93 foi aplicada, ficando o procedimento de acordo com os requisitos legais. Dessa forma, **RATIFICA** a referida Dispensa em favor da Empresa ASSOCIAÇÃO ORIENTE DE

PRODUTORES RURAIS DO ASSENTAMENTO PRIMAVERA **,** inscrita no CNPJ nº: 13.060.412/0001-69, no valor de **R$ 12.870,00 (doze mil, oitocentos e setenta reais).** Estância Turística de Pereira Barreto, 21 de setembro de 2022.

JOÃO DE ALTAYR DOMINGUES
PREFEITO

.....

Câmara Municipal da Estância Turística de Pereira Barreto
Estado de São Paulo
www.camarapereirabarreto.sp.gov.br

DECRETO LEGISLATIVO Nº 03/2.022
Autoria: Comissão de Finanças e Orçamento

"Aprova o parecer do Tribunal de Contas do Estado de São Paulo referente às Contas da Prefeitura Municipal da Estância Turística de Pereira Barreto, ***exercício de 2020".***

A Câmara Municipal da Estância Turística de Pereira Barreto **DECRETA:**

Art. 1º - Fica aprovado o parecer do Tribunal de Contas do Estado de São Paulo – **Processo eTC-3290.989.20-1**, referente às contas anuais da Prefeitura Municipal da Estância Turística de Pereira Barreto, **exercício de 2020**.

Art. 2º - Este Decreto Legislativo entra em vigor na data de sua publicação.

Sala das Sessões, "Valdemir Suman", 27 de setembro de 2.022.

TARLEI ARLEI BENEVIDES
PRESIDENTE

Registrado e publicado nesta
Secretaria na data supra

Sérgio Soares de Oliveira
Secretário-Geral

Rua Cozo Taguchi, 1423 - Fone (18) 3704-4455- e-mail: camara@camarapereirabarreto.sp.gov.br -- Pereira Barreto/SP - 15370-422

Prefeitura Municipal da Estância Turística de Pereira Barreto - SP
"Secretaria Municipal de Educação"
EMEB Profª Maria Elza de Aguiar Domingues

EDITAL DE ATRIBUIÇÃO DE CLASSES E/OU AULAS

A Diretora da Escola Municipal de Educação Básica "Professora Maria Elza de Aguiar Domingues" torna pública a existência de classe(s) e/ou aulas a serem atribuídas e convoca os interessados em geral para sessões de atribuição abaixo enumeradas:

1 – O interessado deverá vir munido (a) de:
a) Via de Mod. DRHU
b) Horário de trabalho do professor fornecido pela autoridade competente.

2 – Dia(s), local (is), horário(s), etapas de atribuição e horário da(s) classe(s) e/ou aulas a serem atribuídas:

Fase	Dia	Local	Hora
MUN.	05/10/2022	EMEB Prof.ª "Maria Elza de Aguiar Domingues"	14:00

Motivo da Atribuição: Atribuição de aulas em substituição à professora **Eunice Beirão dos Santos Fuzeto**, afastada por motivo de licença prêmio.
Identificação/aula (s)**: 30 (trinta) aulas/semanais, sendo 20 h/a, 4 HTPI, 4 HTPC, 2 HTPL.**
Período: 17/10/2022 a 15/11/2022
Disciplina: **PEB I**
Ensino Fundamental**: 1º Ano A**
Período**: Manhã**

Períodos:	MANHÃ						TARDE					
Dia da Semana	1ª aula	2ª aula	3ª aula	4ª aula	5ª aula	6ª aula	1ª aula	2ª aula	3ª aula	4ª aula	5ª aula	6ª aula
2ª feira	1º A	HTPI	1º A	1º A	1º A	-	-	-	-	-	-	-
3ª feira	1º A	1º A	1º A	HTPI	1º A	-	-	-	-	-	-	-
4ª feira	1º A	HTPI	1º A	1º A	1º A	-	-	-	-	-	-	-
5ª feira	HTPI	1º A	1º A	1º A	1º A	-	-	-	-	-	-	-
6ª feira	-	1º A	1º A	1º A	1º A	-	-	-	-	-	-	-

Observação: **As Horas de Trabalho Pedagógico Coletivo serão realizadas às segundas-feiras das 18h10 às 21h30.**

3 – Existe, na U.E. candidato(s) interessado(s):
☐ Em todas/parte das aulas
☐ Em aulas, sendo (M), (T), (N)
☒ Não existe candidato interessado na U.E.

4 – Os interessados deverão comparecer usando máscaras, para prevenção de contágio pelo **CORONAVÍRUS COVID 19**, conforme normas sanitárias vigentes.

Estância Turística de Pereira Barreto/SP, 27 de setembro de 2022.

Enedina R. dos S. Carvalho
Diretora da Escola
RG 6 267 234-4

Prefeitura Municipal da Estância Turística de Pereira Barreto
CNPJ 44.446.904/0001-10
Av. Jonas Alves de Mello, 1947 – CEP 15.370-042 – Pereira Barreto - SP

PROTOCOLO MUNICIPAL DE PRESCRIÇÃO DE ENFERMAGEM MEDIANTE AOS RESULTADOS DE EXAMES CITOPATOLÓGICOS

Prefeitura Municipal da Estância Turística de Pereira Barreto
CNPJ 44.446.904/0001-10
Av. Jonas Alves de Mello, 1947 – CEP 15.370-042 – Pereira Barreto - SP

Gestão Municipal Pereira Barreto - SP 2017 a 2024

Prefeito Municipal
João de Altayr Domingues

Vice-Prefeito Municipal
Hermínio Barbosa Komatsu

Secretária Municipal de Saúde
Márcia Mitiko Anami Yamamoto

Diretora da Atenção Básica
Vanessa Ap. da Silva Rosa

Diretora da Regulação e Especialidades
Suzana Proni de Oliveira

Atualização/Validação do protocolo: 27/05/2022

Márcia Mitiko Anami Yamamoto
Secretária Municipal de Saúde

Carlos Eduardo Garcia
Médico Ginecologista

Graziele Fontoura Sacchi
Enfermeira

Jéssica Baptista Ricardo
Enfermeira

2

Prefeitura Municipal da Estância Turística de Pereira Barreto
CNPJ 44.446.904/0001-10
Av. Jonas Alves de Mello, 1947 – CEP 15.370-042 – Pereira Barreto - SP

SUMÁRIO:

1. Avaliçãoda Amostra 05
1.1 De quando insatisfatóri 05
1.1.1 Conduta Clínica 05
1.2 De quando rejeitada 05
1.2.1 Conduta Clínica 05

2. Diagnóstico Descritivo 06
2.1 Quando à "dentro dos limites da normalidade" 06
2.1.1 Conduta Clínica. 06
2.2 Quando à "inflamação sem a identificação dos agentes" 06
2.1 Conduta Clínica. 06
2.3 Quanto à "metaplasia escamosa imatura". 06
2.3.1 Conduta Clínica. 06
2.4 Quanto à "reparação". 06
2.4.1 Conduta Clínica. 07
2.5 Quanto à "atrofia com inflamação". 07
2.5.1 Conduta Clínica. 07
2.6 Quanto à "radiação". 07
2.6.1 Conduta Clínica. 07

3. Microbiologia da Citologia Oncótica 07
3.1 Lactobacilos SP; Cocos e Outros Bacilos. 07
3.1.1 Conduta Clínica. 07
3.2 Sugestivo de Clamídia SP. 08
3.2.1 Conduta Clínica. 08
3.3 Actinomyces. 08
3.3.1 Conduta Clínica. 08
3.4 Candida SP. 09
3.4.1 Conduta Clínica. 09
3.5 Trichomonas. 09
3.5.1 Conduta Clínica. 10
3.6 Grupo Herpes. 10
3.6.1 Conduta Clínica. 10
3.7 Sugestivo de Gardnerella. 10
3.7.1 Conduta Clínica. 11

4. Alterações pré-malignas ou malignas no exame citopatológico. 11
4.1 Células escamosas atípicas de significado indeterminado. 11
4.2 Células escamosas atípicas de significado indeterminado, possivelmente não neoplásticas. 12
4.2.1 Fluxograma dessa alteração. 13

4.3 Células escamosas atípicas de significado indeterminado, quando não se pode excluir lesão intra-epitelial de alto grau. 14
4.3.1 Fluxograma dessa alteração. 15
4.4 Células glandulares atípicas de significado indeterminado, tanto para as possivelmente não neoplásticas, quanto para aquelas em que não se pode afastar lesão intra-epitelial de alto grau. 16
4.4.1 Fluxograma dessa alteração. 17
4.5 Células atípicas de origem indefinida, possivelmente não neoplásticas e que não se pode afastar lesão de alto grau. 18
4.5.1 Fluxograma dessa alteração. 18
4.6 Lesão intra-epitelial de baixo grau. 19
4.6.1 Fluxograma dessa alteração. 20
4.7 Lesão intra-epitelial de alto grau. 20
4.8 Lesões de alto grau não podendo excluir micro invasão ou carcinoma epidermóide invasor. 21
4.8.1 Fluxograma dessa alteração. 22
4.9 Adenocarcinoma in situ/invasor. 22
4.9.1 Fluxograma dessa alteração. 23
4.10 Fluxograma das recomendações específicas de acordo com o laudo histopatológico. 24

5. Situações Especiais. 25
5.1 Mulheres pós-menopausa. 25
5.2 Mulheres imunodeprimidas. 25
5.3 Gestantes. 26
5.4 Adolescentes. 26

REFERÊNCIAS BIBLIOGRÁFICAS 27

Prefeitura Municipal da Estância Turística de Pereira Barreto
CNPJ 44.446.904/0001-10
Av. Jonas Alves de Mello, 1947 – CEP 15.370-042 – Pereira Barreto - SP

1. Avaliação da amostra:

1.1 De quando insatisfatório.
Pode ser considerada insatisfatório a amostra cuja leitura esteja prejudicada por duas razões:

- Material hipocelular – quando há menos de 10% do esforço;
- Excesso de esfregaço – quando há mais de 75% do esfregaço de sangue, artefatos de dessecamentos, contaminantes externos e/ou intensa superposição celular.

1.1.1 Conduta Clínica.

Convocar a paciente para repetir o exame, devendo explicar a mesma que o motivo é técnico e não por motivo patológico.

1.2 De quando rejeitada:

Pode ser rejeitada por três razões:

- Ausência ou erro de identificação da lâmina;
- Identificação da lâmina não coincide com a do formulário;
- Lâmina danificada ou ausente.

1.2.1 Conduta Clínica:

Convocar paciente para repetir o exame, devendo explicar a mesma que o motivo é técnico e não por motivo patológico.

Prefeitura Municipal da Estância Turística de Pereira Barreto
CNPJ 44.446.904/0001-10
Av. Jonas Alves de Mello, 1947 – CEP 15.370-042 – Pereira Barreto - SP

2. Diagnóstico Descritivo.

2.1 Quanto à "dentro dos limites da normalidade".
Conforme a FOSP Significa diagnóstico completamente normal.

2.1.1 Conduta Clínica.
Repetir o exame anualmente e após dois resultados normais consecutivos, o controle deverá ser a cara três anos.

2.2 Quanto à "inflamação sem a identificação dos agentes".

Conforme a FOSP se caracteriza pela presença de leucócitos ou alterações celulares inflamatórias na lâmina, sem que essas prejudiquem a leitura do exame colpocitológico, podendo, inclusive, ser observada na junção escamocolunar (JEC).

2.2.1 Conduta Clínica.

Havendo queixa clínica de leucorreia ou presença da mesma, a paciente deverá ser encaminhada para a consulta médica. E deverá seguir protocolo de rastreamento de Pereira Barreto (2022)- ou seja – anualmente ou em caso de dois exames consecutivos normais, seu controle deverá ser a cada três anos.

2.3 Quanto à "metaplasia escamosa imatura".

A palavra "imatura" em metaplasia escamosa foi incluída na Adaptação Brasileira buscando caracterizar que essa apresentação é considerada como alteração do tipo inflamatória.

2.3.1 Conduta Clínica.

Repetir o exame anualmente e após dois resultados normais consecutivos, o controle deverá ser a cada três anos, com a ressalva de que a presença deste epitélio é suscetível à ação microbiana e/ou de vírus como HPV, logo, importante à orientação de uso de preservativos em relações sexuais. Reforçar uso de preservativo.

2.4 Quanto à "reparação".

Não significa processo infeccioso ou inflamatório, portanto, não caracteriza alteração que mereça maior investigação ou cuidado. Este tipo de célula talvez componha a JEC.

6

2.4.1 Conduta Clínica.

Repetir o exame anualmente e após dois resultados normais consecutivos, o controle deverá ser a cara três anos.

2.5 Quanto à "atrofia com inflamação".

Não significa processo infeccioso ou inflamatório, portanto, não caracteriza alteração que mereça maior investigação ou cuidado. Comum em pacientes pós-menopausa.

2.5.1 Conduta Clínica.

Repetir o exame anualmente e após dois resultados normais consecutivos, o controle deverá ser a cada três anos, paciente sem sintomatologia. Entretanto em caso de sintomatologia encaminhar à consulta médica para avaliação da prescrição de cremes a base de estrogênio.

2.6 Quanto à "radiação".

Pacientes que sofreram algum tipo de tratamento radioterápico na pelve podem apresentar esse resultado, considerado absolutamente normal.

2.6.1 Conduta Clínica.

Dependendo da história clínica, do seguimento após tratamento por câncer ginecológico ou dos achados de exame clínico ginecológico, a paciente deverá ser encaminhada a colposcopia e biópsia das lesões.

3. Microbiologia da citologia oncótica.

3.1 Lactobacilos SP; Cocos e Outros Bacilos.

São considerados achados normais. Fazem parte da flora vaginal e não caracterizam infecções que necessitem de tratamento.

3.1.1 Conduta Clínica.

Repetir o exame anualmente e após dois resultados normais consecutivos, o controle deverá ser a cada três anos. Em caso de queixa encaminhar para consulta.

7

Prefeitura Municipal da Estância Turística de Pereira Barreto
CNPJ 44.446.904/0001-10
Av. Jonas Alves de Mello, 1947 – CEP 15.370-042 – Pereira Barreto - SP

3.2 Sugestivos de Clamídia SP.

Conforme FOSP é ima doença sexualmente transmissível causa pela bactéria *Chlamydia trachomantis*. Algumas pacientes não apresentam sintomatologia. Sendo os sintomas mais comuns quando relatados por elas:

- Secreção vaginal (leucorréia);
- Sangramento vaginal (fora do período menstrual);
- Dor abdominal (abaixo do ventre);
- Ardência ou dor ao urinar (disúria).

Já nos homens os sintomas são (a fim de questionarmos se o parceiro tem queixas semelhantes): ardência ou dor ao urinar (disúria);

- Saída de secreção purulenta pela uretra (leucorréia);
- Dor nos testículos;
- Edema de saco escrotal;
- Proctite (inflamação do ânus que ocorre em homens que possam ter relações homossexuais e bissexuais).

RESSALVA: Observar parte bucal da paciente com Clamidia, pois é uma DST transmitida também no sexo oral. E questionar a quanto tempo perceber o início dos sintomas, devemos relembrar que 15% das pacientes com Clamidia sem tratamento desenvolvem DIP após alguns anos de infectadas, e em casos mais graves chega a infertilidade (mais de cinco anos).

3.2.1 Conduta Clínica.

Encaminhar para a consulta médica na UBS, pois se trata de antibioticoterapia, e realizar coleta de citopatológico em um ano novamente.

3.3 Actinomyces.

Doença causada por bacilo gram positivo, a identificação de Actinomyces na citologia cervical de mulheres assintomáticas representa colonização. Não há evidências que apoiem o tratamento nestes casos. Por outro lado, se a paciente apresentar exame ginecológico compatível com doença inflamatória pélvica deve receber tratamento.

3.3.1 Conduta Clínica.

Encaminhar para a consulta médica na UBS, pois se trata de antibioticoterapia, e realizar coleta de citopatológico em um ano novamente.

8

3.4 Candida SP.

Este resultado no exame citopatológico pode ou não indicar a presença de infecção por esse fungo. Uma pequena quantidade de hifas na lâmina já é o suficiente para que o citologista indique sua presença e sugira uma possível infecção micótica no laudo final – infecção por candida SP.
A candidíase vaginal, também conhecida por moniliase vaginal, é um fungo que se cresce bem no meio acido da vagina podendo colonizá-la. Não é considerada uma doença sexualmente transmissível.
Os sintomas mais frequentes são corrimento espesso, tipo nata de leite, acompanhado de prurido, irritação intensa da vagina e vulva, podem piorar na época da menstruação e com a relação sexual.
É considerada candidíase complicada ou recidivante a ocorrência de mais de três episódios de candidíase em um ano. Pode ser devido a:

- Reinfecção do parceiro não tratado;
- Distúrbios imunológicos (mais associada à imunoglobulina E);
- Resistência à terapia: espécies ou cepas resistentes à terapia de escolha;
- Condições sistemáticas: diabetes, gravidez, imunossupressão, etc.;
- Outros fatores como: uso de contraceptivos orais, quimioterápicos, antibioticoterapias, corticosteroides, anovulação, crônica e tabagismo.

3.4.1 Conduta Clínica.

Tratar apenas as mulheres com queixas clínicas, e repetir o exame anualmente e após dois resultados normais consecutivos, o controle deverá ser a cada três anos. O tratamento se baseará (nas não recorrentes) – Fluconazol comprimido de 150mg em dose única e Nistatina pomada vaginal – aplicar por dez dias. Em caso de gestantes apenas a Nistatina pomada vaginal e por aplicação de sete dias, podendo repetir semanalmente se necessário. Em caso de

nutriz encaminhar à consulta médica (pois deverá haver suspensão do aleitamento). Em caso de recorrentes encaminharem à consulta médica na UBS para avaliação. Já no caso dos parceiros – encaminhar a consulta médica para tratamento. Deve em todas as quaisquer circunstancias a paciente ser orientada a evitar relação sexual até sete dias após o tratamento ou em uso de preservativos.

3.5 Trichomonas.

Atricomoníase é considerada uma doença sexualmente transmissível. A infecção está limitada ao epitélio escamoso. As pacientes podem ser assintomáticas ou sintomáticas em diversos níveis.

9

3.5.1 Conduta Clínica.

Tratar obrigatoriamente todas as pacientes, sintomáticas ou não, o uso de Metronidazol garante uma taxa de cura de 95%, portanto, não é necessário seguimento da paciente após o tratamento, e o exame citopatológico deverá ser anualmente e após dois resultados normais consecutivos, controle deverá ser a cada três anos. Tratamento se baseia em Metronidazol um comprimido de 500mg duas vezes ao dia por sete dias. Mas no caso de gestante a diferença de trimestres de gestação – se no 1º trimestre tratar com Metronidazol creme vaginal durante sete dias de aplicação – se os sintomas persistirem encaminhar para consulta médica para avaliação de "ampliar dias de tratamento de Metronidazol creme". Já nos 2º e 3º trimestre tratamento via oral de Metronidazol com quatro comprimidos de 500mg em dose única. Em caso de nutriz tratar com Metronidazol creme com aplicações durante cinco dias, em caso de não melhora dos sintomas encaminha para consulta médica para avaliação se necessário tratamento oral. O parceiro sintomático ou não deverá ser tratado com Metronidazol quatro comprimidos de 500mg dose única. Deve em todas e qualquer circunstancia a paciente ser orientada a evitar a relação sexual até sete dias após o tratamento ou em uso de preservativos.

3.6 Grupo Herpes.

A paciente deve ser informada que, por ser portadora deste tipo de infecção e devido a seu curto periodo de aparecimento, o exame provavelmente foi colhido em uma das fases de manifestação da doença.

3.6.1 Conduta Clinica.

Encaminhar a paciente para avaliação médica na UBS e orientar evitar relação sexual até sete dias após o tratamento ou em uso de preservativos. E repetir o exame anualmente e após dois resultados normais consecutivos, o controle deverá ser a cada três anos, conforme rotina de rastreamento.

3.7 Sugestivo de Gardnerella.

A vaginose bacteriana é caracterizada por um desiquilibrio da flora vaginal, representado por um aumento exagerado de bactérias anaeróbicas (Gardnerella Vaginais, Mobifuncus SP, Micoplasmas), associado a uma diminuição importante dos lactobacilos acidófilos, que são

agentes da vagina normal, responsáveis pelo PH acido, que serve de barreira protetora contra bactérias patogênicas. A sintomatologia se resume em corrimento vaginal de odor pútrido proveniente da volatização de aminas produzidas pelos anaeróbios, mais acentuado após o coito e periodo menstrual. Embora a leucorréia seja o sintoma mais frequente, metade das mulheres com vaginose são assintomáticas.

10

3.7.1 Conduta Clínica.

Tratar apenas as mulheres sintomáticas com Metronidazol quatro comprimidos de 500mg dose única 500mg duas vezes por dia durante sete dias. Caso gestante no 1º trimestre apenas tratamento local, logo, Metronidazol creme aplicar sete noites, já se a mesma estiver no 2º ou 3º trimestre o tratamento deve ser oral sendo quatro comprimidos de 500mg em dose única. Tratar parceiro apenas em caso de recidiva com quatro comprimidos de 500mg dose única. Repetir o exame anualmente, após dois resultados normais consecutivos, o controle deverá ser a cada três anos, conforme rotina de rastreamento.

4. Alterações Pré-malignas ou malignas no exame citopatológico.

4.1 Células escamosas atípicas de significado indeterminado.

Atualmente, as atipias escamosas de significado indeterminado representam a atipia citológica mais comumente descrita nos resultados dos laudos citopatológico do colo do útero. Este achado citológico é de difícil reprodutibilidade entre citopatologistas experientes e são consideradas aceitáveis taxas inferiores a 5% do total de exames realizados. A repetição do exame citopatológico possui sensibilidade entre 67% e 85%. Não existem dados suficientes para definir o número e o intervalo entre as repetições das citologias, sendo definido pelo grupo de trabalho o intervalo **de seis meses.**

As atipias escamosas de significado indeterminado foram divididas em: alterações escamosas atípicas de significado indeterminado possivelmente não-neoplásticas (ASCUS de Bethesda) e em alterações escamosas atípicas de significado indeterminado em que não se pode afastar lesão de alto grau (ASCH-Bethesda).

11

4.2 Células escamosas atípicas de significado indeterminadas, possivelmente não neoplásicas.

Cerca de 5% a 17% das mulheres com esta atipia apresenta diagnostico de neoplasia intra-epitelial I e II, 0,1% a 0,2% de carcinoma invasor no exame histopatológico, demonstrando assim baixo risco de lesões mais avançadas. A colposcopia apresenta alta sensibilidade (96%) e baixa especificidade (48%), as quais causam alta taxa de sobrediagnóstico e de sobretratamento. Estudos tem mostrado desaparecimento dessas alterações (células escamosas atípicas de significado indeterminado, possivelmente não neoplásicas) em 70% a 90% das pacientes mantidas sob observação e tratamento das infecções pré-existentes. **A colposcopia é, portanto um método desfavorável** como a primeira escolha na condução das pacientes que apresentam alterações escamosas atípicas de significado indeterminado possivelmente não-neoplásico. A conduta preconizada é a **repetição da citologia, em seis meses**, na Unidade da Atenção Básica.

Não se detectando lesão a colposcopia, deve-se proceder, sempre que houver possibilidade, à revisão de lâmina. "possível alteração no laudo", a conduta tomada será baseada no novo laudo: revisão de lâmina, "sem alteração no laudo", nova citologia e colposcopia devem ser realizadas em seis meses.

Se dos exames citopatológico subsequentes semestrais, na Unidade de Atenção Básica, forem negativos, a paciente devera retornar à rotina de rastreamento citológico. Porém, se o resultado de **alguma citologia de repetição for sugestiva de lesão igual ou mais grave** a células escamosas atípicas de significado indeterminado possivelmente não-neoplásicas, a paciente deverá ser encaminhada à **Unidade de Referencia de Media Complexidade para colposcopia imediata**.

Apresentando lesão, deve-se proceder à biopsia, e recomendação especifica a partir do laudo histopatológico. Caso a colposcopia não apresente lesão, deve-se repetia a citologia em seis meses, na Unidade de Referencia de Media Complexidade. Diante de duas citologias negativas consecutivas, a paciente deverá ser reencaminhada para a rotina de rastreamento citológico na Unidade de Atenção Básica.

Se a citologia de repetição for sugestiva de células escamosas atípicas de significado indeterminado possivelmente não-neoplásicas, a paciente deverá ser submetida a nova colposcopia. Essa rotina deve ser mantida, ate que novo achado citológico diferente de atipias de células escamosas, de significado indeterminado possivelmente não-neoplásicas ou lesão colposcópica, venha a aparecer no caso de citologia de repetição positiva sugestiva de lesão mais grave, deverá ser adotada conduta especifica.

12

Prefeitura Municipal da Estância Turística de Pereira Barreto
CNPJ 44.446.904/0001-10
Av. Jonas Alves de Mello, 1947 – CEP 15.370-042 – Pereira Barreto - SP

4.2.1 fluxograma dessa alteração.



13

4.3 Células escamosas atípicas de significados indeterminado, quando não se pode excluir lesão intra-epitelial de alto grau.

Embora o diagnóstico de células escamosas atípicas de significado indeterminado, quando não se pode excluir lesa intra-epitelial de alto grau seja menos comum que o de células escamosas atípicas de significado indeterminado possivelmente não-neoplásicas, o risco de lesão de alto grau (NIC I E NIC II) subjacente é alto (24% a 94%) 16,17. Portanto, a conduta para todas as pacientes com esse laudo, na **Unidade da Atenção Básica, é a de encaminha-las à Unidade de Referencia de Media Complexidade para colposcopia imediata.**

Caso a colposcopia mostre lesão, uma biopsia deve ser realizada com recomendação específica a partir do laudo histopatológico. Não se detectando lesão à colposcopia, repetir citologia em seis meses. Duas citologias consecutivas negativas permitem que a paciente seja reencaminhada à Unidade de Atenção Básica para a rotina de rastreamento citológico. Se a citologia em seis meses for sugestiva de lesão de baixo grau ou menos grave com colposcopia negativa, devera seguir conduta específica.
Caso o resultado citopatológico seja igual ou sugestivo de lesão mais grave com colposcopia negativa, procedimento excisional deve ser realizado. A biopsia se impõe, sempre que haja lesão colposcópica, independente do laudo citológico de repetição.
Nota Técnica: Na presença de lesão colposcópica sempre realizar biopsia.
***Neste caso, o método excisional deve pressupor a retirada da Zona de Transformação e do Canal Cervical.**

14

Prefeitura Municipal da Estância Turística de Pereira Barreto
CNPJ 44.446.904/0001-10
Av. Jonas Alves de Mello, 1947 – CEP 15.370-042 – Pereira Barreto - SP

4.3.1 Fluxograma dessa alteração

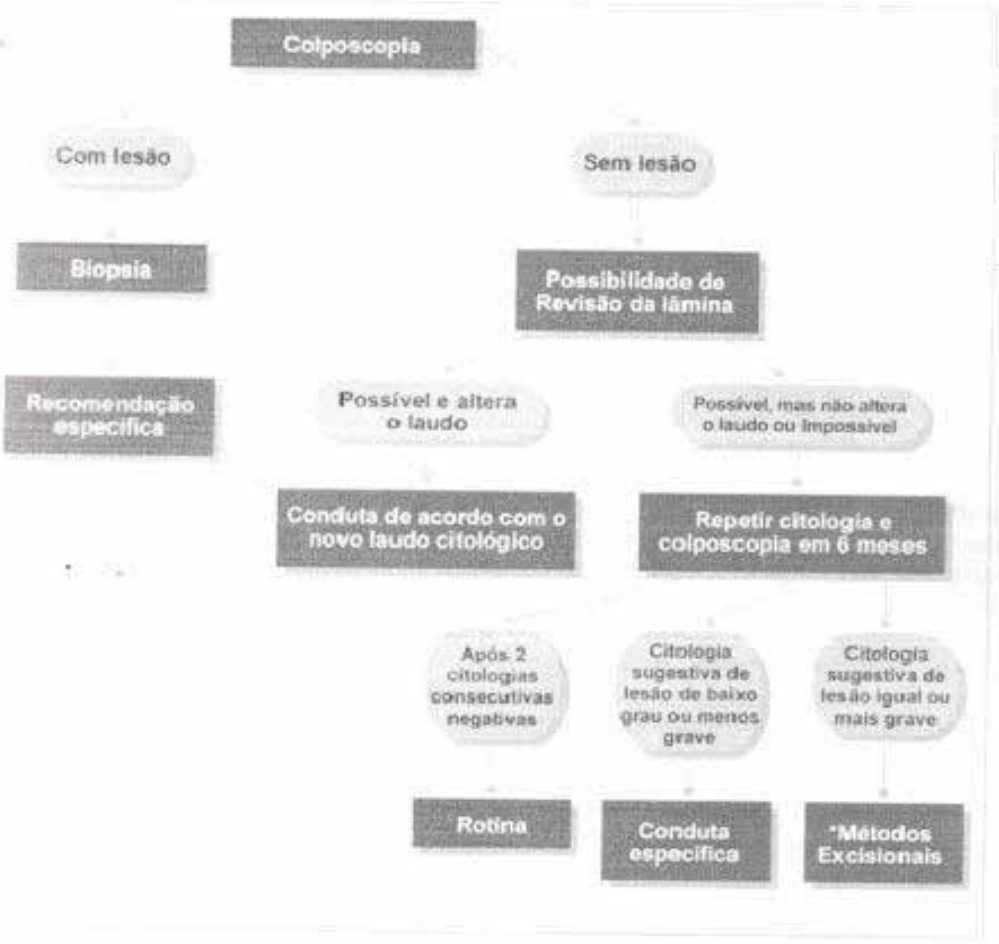

15

4.4 Células glandulares atipicas de significado indeterminado, tanto pra as possivelmente não-neoplásicas quanto para aquelas em que não se pode afastar lesão intra-epitelial de alto grau.

As pacientes com atipias glandulares apresentam em 9% a 54% dos casos NIC I e II, 0% a 8% adenocarcinoma in situ e 1% a 9% adenocarcinoma invasor no exame histopatológico. Portanto, a conduta preconizada é **encaminhar a paciente à Unidade de Referencia de Media Complexidade para a colposcopia imediata.** Até nova discussão, as condutas preconizadas para atipias glandulares são iguais, independente das suas subdivisões, possivelmente não-neoplásicas em que ao se pode afastar lesão intra-epitelial de alto grau.

As pacientes que apresentarem lesão visivel à avaliação colposcópica devem ser submetidas à biopsia, e quando esta for positiva devera seguir recomendação especifica. No caso de

resultado negativo e naquelas pacientes que no apresentarem lesão visivel na colposcopia, **realizar a coleta do canal cervical imediata**. O método recomendado para a coleta endocervical é o da escovinha (cytobrush), que apresenta maior sensibilidade e especificidade que a curetagem endocervical. Além do mais, a curetagem endocervical pode ocasionar alterações no epitélio do canal cervical que dificultarão a avaliação histopatológica da peça de conização, caso esta venha a ser realizada.

A conduta subsequente depende da avaliação da matéria obtido do canal cervical: se for negativo ou apresentar apenas atipias em células escamosas, as pacientes seguirão conduta especifica. Quando a avaliação do material do canal endocervical resultar **em atipias e células glandulares, a conização se impõe**, recomendando-se a conização a frio, ate que novos trabalhos constatem a eficácia de outros procedimentos.

Deve-se recomendar investigação endometrial e anexial, nas pacientes com mais de quarenta anos mesmo sem irregularidade menstrual, assim como nas pacientes mais jovens com sangramento transvaginal anormal. **As investigações endometriais e anexiais devem ser feitas por amostragem endometrial e por exame de imagem.**

Notas Técnicas: [8]A coleta de matéria do canal endocervical imediata com escova (cytobrush) é a recomendada.

16

Prefeitura Municipal da Estância Turística de Pereira Barreto
CNPJ 44.446.904/0001-10
Av. Jonas Alves de Mello, 1947 – CEP 15.370-042 – Pereira Barreto - SP

4.4.1 Fluxograma dessa alteração.

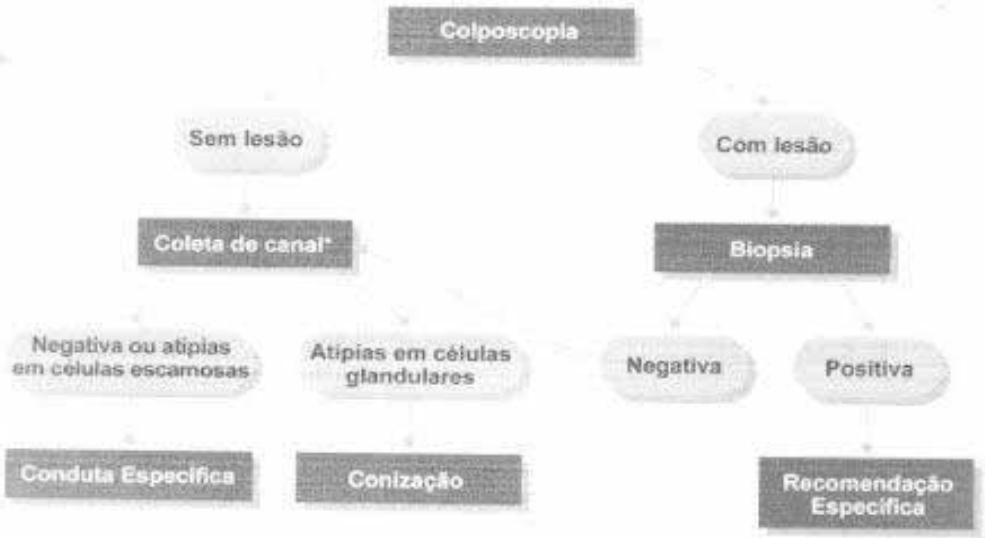

17

4.5 Células atípicas de origem indefinida, possível não-neoplásicas e que não se pode afastar lesão de auto grau.

A categoria origem indefinida é mais uma inovação da Nomenclatura Brasileira destinada àquelas situações em que não se pode estabelecer com clareza a origem da célula atípica. Essa categoria é rara, caracterizando-se como uma exceção e sua abordagem devem ser direcionadas, inicialmente, ora para a conduta das células escamosas atípicas, ora para a conduta das células glandulares atípicas, de acordo com os resultados dos exames citopatológicos e colposcópicos subsequentes.

Como a colposcopia pode ser um direcionador de condutas, tanto para as escamosas atípicas como para as glandulares atípicas, a paciente que apresentar esta alteração citopatológica na Unidade de Atenção Básica deve ser **encaminha a Unidade de Referencia de Medi Complexidade para colposcopia imediata**. Caso a paciente mostre lesão colposcópica, a biopsia é imperiosa. Se positiva, adotar recomendação especifica. Se negativa ou a colposcopia **não mostrar lesão**, deverá ser realizada uma **nova citologia em três meses a conta da data da ultima coleta.**

Conduta Especifica: Conização.

Se o resultado da nova citologia for negativo ou sugerir atipias em células escamosas, será adotada conduta específica. Se sugerir células glandulares atípicas, a paciente deverá ser submetida à conização. Entretanto, **se o resultado citopatológico mantiver laudo de célula atípica de origem indefinida uma investigação em Centro Especializado de Alta Complexidade deve ser realizada.**

Recomenda-se investigação endometrial e anexial nas pacientes com mais de quarenta anos mesmo sem irregularidade menstrual, assim como as pacientes mais jovens com sangramento transvaginal anormal, toda vez que apresentarem citologia com atipia de origem indefinida. As investigações endometriais e anexial devem ser feitas por amostragem endometrial ou por exame de imagem.

4.5.1 Fluxograma dessa alteração.



18

Prefeitura Municipal da Estância Turística de Pereira Barreto
CNPJ 44.446.904/0001-10
Av. Jonas Alves de Mello, 1947 – CEP 15.370-042 – Pereira Barreto - SP

4.6 Lesão intra-epitelial de baixo grau.

A interpretação citológica de lesão intra-epitelial de baixo grau é mais reprodutível do que a de células escamosas atípicas de significado indeterminado possivelmente não-neoplásica, e apresenta 15% a 30% de **chance de biopsia compativel com NIC I e NIC III.** A conduta preconizada é a **repetição do exame citopatológico em seis meses** na Unidade da Atenção Básica, já que os estudos demonstram que na maioria das pacientes portadoras de lesão de baixo grau há **regressão espontânea.**

A colposcopia como apresenta alta sensibilidade (96%), baixa especificidade (48%), alta taxa de sobrediagnostico e de sobretratamento, torna-se desfavorável como primeira escolha na condução das pacientes. Se a citologia de repetição for negativa em dois exames consecutivos na Unidade da Atenção Básica, a paciente deve retornar à rotina de rastreamento citológico. Se a citologia de repetição for **positiva, com qualquer atipia celular, encaminha à Unidade de Referência de Média complexidade para colonoscopia imediata.**

Se a colposcopia mostrar lesão, realizar biopsia e recomendação especifica a partir do laudo histopatologico. Se a colposcopia não mostrar lesão, a repetição da citologia em seis meses se impõe. Duas citologias consecutivas negativas permitem reencaminhar a paciente à Unidade de Atenção Básica para a rotina de rastreamento citológico.

Se algum resultado citopatológico for sugestivo de células escamosas atípicas e/ou glandulares, novamente a paciente devera ser avaliada pela colposcopia. Se a colposcopia de repetição não mostrar lesão e a citologia de repetição mantiver laudo sugestivo de lesão de baixo grau ou de células escamosas atípicas de significado

indeterminado possivelmente não-neoplásico, a paciente deve continuar em controle citológico e colposcópicos semestrais, ate que o achado citopatológico diferente do anterior ou a lesão colposcópica venha a aparecer. Outros achados citopatológicos sem lesão colposcópica deverão ser conduzidos de acordo com as condutas padronizadas para cada caso.

19

4.6.1 Fluxograma dessa alteração.



4.7 Lesão intra-epitelial de alto grau.

Cerca de 70% a 75% das pacientes com laudo citológico de lesão intra-epitelial de alto grau apresentam confirmação diagnostica histopatológica e 1% a 2% terão diagnostico histopatológico de carcinoma invasor. Sendo assim, todas as pacientes que apresentarem citologia sugestiva de lesão de alto grau, na Unidade da Atenção Básica, deverão ser encaminhadas **imediatamente para a Unidade de Referência de Média Complexidade, para colposcopia como conduta inicial.**

Quando a colposcopia for satisfatória e mostrar lesão totalmente visualizada e compatível com a citopatologia sugestiva de lesão intra-epitelial de alto grau, a conduta recomendada é a excisa ampla da zona de transformação do colo do útero, por Cirurgia de Alta Frequência (CAF), procedimento "Ver e Tratar" que permite realizar o diagnóstico e tratamento simultâneo. Esse método elimina a necessidade de uma biopsia previa e de consultas adicionais pré-tratamento, já que todo o procedimento é realizado em uma única consulta. As condições para a realização do "Ver e Tratar" são uma colposcopia satisfatória com lesão totalmente visualizada, não ultrapassando os limites do colo do útero e concordante com a citopatologia sugestiva de lesão intra-epitelial de alto grau. Caso a colposcopia seja

satisfatória e não contemple o "Ver e Tratar" ou mostre lesão não concordante com a citopatologia, uma biopsia deve ser realizada. Se a biopsia for negativa ou apresentar diagnostico de menor gravidade, deve-se repetir a citologia em três meses a contar do dia da realização da biopsia e, adota conduta especifica de acordo com esse novo laudo citopatológico. Quando o resultado da biopsia for positivo com diagnostico igual ou de maior gravidade, deve-se seguir recomendação especifica se a colposcopia for insatisfatória ou

20

satisfatória e não mostrar nenhuma lesão recomenda-se, sempre que houver possibilidade, a revisão de **lâmina**.

No caso da revisão ser possível e alterar o laudo, a conduta será baseada esse novo laudo citopatológico. Porém, diante de revisão possível, mas não alterando o laudo ou impossível, uma nova citologia deve ser realizada após três meses a contar da data da coletada citologia anterior. Se a citologia de repetição apresentar mesmo resultado (lesão de alto grau), o procedimento excisional deve ser realizado. Se o resultado de repetição do exame citopatológico for diferente de lesão de alto grau, seguir conduta de acordo com o novo laudo.

Quando colposcopia for insatisfatória e mostrar lesão, uma biopsia deve ser realizada. Se o resultado da biopsia for de lesão de alto grau ou de lesão de menor gravidade, a recomendação é a exérese por métodos excisionais, seja por cirurgia de alta frequência ou conização com bisturi a frio. Se a biopsia demonstrar diagnostico maior que lesão de alto grau, então a paciente deve ser referenciada para o **Centro Especializado de Alta Complexidade para procedimento especifico.**

4.8 Lesões de alto grau não podendo excluir micro invasão ou carcinoma epidermóide invasor.

Todas as pacientes que apresentem citopatologia sugestiva de lesão de alto grau não podendo excluir micro invasão ou carcinoma epidermóide invasor, na Unidade de Atenção Básica, **devem ser encaminhadas imediatamente à Unidade de Referência de Média Complexidade para colposcopia como conduta inicia.** A definição histopatológica de invasão se impõe na Unidade de Referência de Média Complexidade.

Quando a colposcopia for satisfatória ou insatisfatória e mostrar lesão, a conduta recomendada é a biopsia. Se o resultado da biopsia for de carcinoma invasor, a paciente deverá ser encaminhada para o Centro Especializado de Alta Complexidade. Se o resultado de biopsia não confirma carcinoma invasor, realizar conização, desde que não seja indícios clínicos de invasão, situação na qual a paciente deverá ser encaminhada ao Centro Especializado de Alta Complexidade. Quando a colposcopia for satisfatória ou insatisfatória e não mostrar lesão, indicar conização e recomendação especifica.

Nota Técnica:*Exceto nos casos com indícios clínicos sugestivos de invasão, os quais serão encaminhados ao Centro Especializado de Alta Complexidade.

21

4.8.1 Fluxo dessa alteração.



4.9 Adenocarcinoma in situ/invasor

Cerca de 48% a 69% das mulheres com laudo citopatológico sugestivo de adenocarcinoma in situ apresentam confirmação da lesão à histopatologia e, dessas, 38% apresentam laudo de adenocarcinoma invasor. **Portanto, todas as pacientes com citologia sugestiva de adenocarcinoma in situ, encontrada na Unidade de Atenção Básica, deverão ser encaminhadas para a Unidade de Referencia de Média Complexidade para colposcopia imediata, assim como as portadoras de laudo citopatológico sugestivo de adenocarcinoma invasor.**

Se a colposcopia mostrar lesão, a biopsia deve ser realizada apenas para excluir invasão. Se o resultado histopatológico da biopsia não demonstra lesão invasora, realizar conização. Caso seja confirmada a invasão, a paciente deve ser encaminhada para o Centro Especializado de Alta Complexidade. Se a colposcopia não mostrar lesão, indica-se a conização, preferencialmente com bisturi a frio.

22

Prefeitura Municipal da Estância Turística de Pereira Barreto
CNPJ 44.446.904/0001-10
Av. Jonas Alves de Mello, 1947 – CEP 15.370-042 – Pereira Barreto - SP

Aproximadamente de 58% das pacientes em diagnostico histopatológico de adenocarcinoma in situ apresentam concomitantemente lesão de alto grau, fato que no altera a conduta a ser tomada, ou seja, mantem-se a indicação da conização.
Recomendasse a investigação endometrial e anexial nas pacientes com mais de 40 anos mesmo sem irregularidade menstrual, assim como nas pacientes mais jovens com sangramento transvaginal anormal, toda vez que apresentarem citologia com atipia glandular de significado indeterminado. As investigações endometriais e anexiais devem ser feitas por amostragem endometrial ou por exame de imagem.

4.9.1 Fluxograma dessa alteração:



23

Prefeitura Municipal da Estância Turística de Pereira Barreto
CNPJ 44.446.904/0001-10
Av. Jonas Alves de Mello, 1947 – CEP 15.370-042 – Pereira Barreto - SP

4.10 Fluxograma das recomendações específicas de acordo com o laudo histopatológico.



24

Prefeitura Municipal da Estância Turística de Pereira Barreto
CNPJ 44.446.904/0001-10
Av. Jonas Alves de Mello, 1947 – CEP 15.370-042 – Pereira Barreto - SP

5. Situações Especiais.

5.1 Mulheres pós-menopausa.

A conduta a ser adotada na Unidade de Atenção Básica não se altera para as pacientes em pós-menopausa, exceto nas atipias celulares de significado indeterminado e neoplasia intra-epitelial.
De baixo grau, quando associada à atrofia genital contatada pelo exame clínico e/ou citológico, já que nesses casos há uma incidência maior de citologia falso-positiva. Nessa situação, a estrogenização, caso não haja contraindicação, e a repetição citológica, se impõem, na Unidade de Atenção Básica. **No caso deste protocolo municipal introduzir dois comprimidos de 0,3125MG de Estrógenos conjugados via oral por sete dias e realizar citologia em ate sete dias após o termino da medicação.**
As pacientes que apresentarem anormalidade citológica, após estrogenização, deverão ser encaminhadas à Unidade de Referência de Média Complexidade para colposcopia imediata e conduta. Naquelas que apresentarem resultado negativo, uma nova citologia deverá ser realizada em seis meses, na Unidade de Atenção Básica. Depois de duas citologias consecutivas negativas a paciente deverá retornar à rotina de rastreamento.
As pacientes em pós-menopausa, uma vez na Unidade de Referência de Média Complexidade, serão submetidas às condutas anteriormente apresentadas nesse documento.

5.2 Mulheres imunodeprimidas.

As mulheres imunodeprimidas, com resultado citológico alterado, tem risco aumentado de apresentarem lesão histopatológica mais grave, ou progressão da lesão, incluindo a evolução para o câncer do colo do útero. Recomenda-se, portanto, encaminhas à Unidade de Referência de Média Complexidade, para colposcopia imediata. Considera-se paciente imunodeprimidas aquela portadora do HIV, usaria de corticoides, transplantada, entre outras.
Nas mulheres portadoras do HIV, as lesões percursoras apresentam envolvimento cervical mais extenso e com mais frequência envolvem outros órgãos do trato genital inferior, tais como: a vagina, a vulva e a região perianal. A investigação da paciente com citologia sugestiva de lesões de baixo e alto grau e o respectivo tratamento deve ser acompanhado de introdução de terapia antirretroviral eficaz. Isso reduz o risco de recorrências, de progressão de lesões existentes e de persistência pós-tratamento.
As pacientes imunodeprimidas, uma vez na Unidade de Referência de Média Complexidade, serão submetidas às condutas anteriormente apresentadas nesse documento. Quando retorno à Unidade de Atenção Básica, deverão ser rastreadas anualmente por toda a vida, em decorrência de maior risco de recidiva.

25

Prefeitura Municipal da Estância Turística de Pereira Barreto
CNPJ 44.446.904/0001-10
Av. Jonas Alves de Mello, 1947 – CEP 15.370-042 – Pereira Barreto - SP

5.3 Gestantes.

Coletar apenas ectocérvice das gestantes - conduta especifica deste Protocolo municipal.
Mulheres gestantes com o laudo citopatológico alterado devem seguir a conduta recomendada para as pacientes não gravidas, na Unidade de Atenção Básica.
No Unidade de Referência de Média Complexidade, o objetivo principal é afastar a possibilidade de lesão invasora; portando, diante de uma colposcopia satisfatória ou insatisfatória mostrando lesão sugestiva de invasão, a biopsia se impõe. Caso contrario, isto é, na presença de lesão colposcópica sugestiva de lesão de alto grau ou de maior gravidade, a paciente permanecera em controle colposcopico e citologico na Unidade de Referência de Media Complexidade, trimestralmente, até o parto. Confirmada a invasão pela biopsia, a paciente devera ser encaminhada no Centro Especializado de Alta Complexidade. Se a colposcopia for insatisfatória não mostrando lesão, uma nova colposcopia deve ser realizada em três meses, pela possibilidade de a colposcopia se tornas satisfatória na evolução da gravidez. **Toda lesão colposcópica associada à citologia de invasão deve ser biopsiada.**
A conduta obstétrica, em principio, para a resolução da gravidez, não deve ser modificada e decorrência dos resultados colposcópicos, citopatológicos e histopatológicos, exceto nos casos de franca invasão ou obstrução do canal do parto. Após o parto, as reavaliações colposcópica e citopatologica deveram ser realizadas, entre seis e oito semanas, na Unidade de Referência de Média Complexidade.

5.4 Adolescentes

De acordo com a Lei nº 8069, de 13/07/1990, que despõe sobre o Estatuto da Criança e do Adolescente, considera-se criança, a **pessoa até doze anos de idade incompletos,** e adolescentes aquelas entre doze e dezoito anos de idade. Os achados de anormalidades citopatologicas em adolescentes sexualmente ativas te aumentado progressivamente, alterando-se de 3% na década de 70 para 20% na década de 90.
Nessa faixa etária, frequentemente, observam-se fatores de risco, como a menarca precoce, multiplicidade de parceiros e fatores de risco biológicos, que geram uma maior vulnerabilidade. A conduta na Unidade de Atenção Basica não se altera na adolescente, devendo, portanto, seguir as recomendações anteriormente apresentadas nesse documento. .
Na Unidade de Referência de Média Complexidade, a adolescente deverá seguir as mesmas condutas recomendadas para as pacientes em pré- menopausa, exceto se o laudo histopatológico for de NIC 1, em que a conduta deverá ser conservadora, não cabendo, portando, a indicação de métodos excisionais na persistência citopatológica e/ou colposcópica. No caso de piora da lesão colposcópica e/ou da citologia de repetição, esta indicada nova biopsia. Resultado histopatológico maior que NIC I seguir recomendações especificas de

acordo com o laudo. O método "Ver e Tratar" não foi recomendado para as pacientes adolescentes e, mesmo quando houver concordância cito-colposcópica, a biopsia se impõe.

26

REFERÊNCIAS BIBLIOGRÁFICAS

BRASIL. MINISTERIO DA SAUDE. SECRETARIA DE ATENÇAO À SAUDE. INSTITUTO NACIONA DE CANCER. Nomenclatura brasileira para lados cervicais e condutas preconizadas: recomendações para profissionais de saúde. Disponivel em: http://www.scielo.br/scielo.php?script=sci_arttext&pid=S0100-72032006000800008. Acesso em: 02/02/2016.

FUNDAÇÃO ONCOCENTRO DE SÃO PAULO. **Condutas clínicas frente aos resultados do exame de Papanicolau.** FOSP: São Paulo, 2005.

Instituto Nacional de Câncer: Ministério da Saúde. **Estimativa 2006: incidência de câncer no Brasil.** Rio de Janeiro (Brasil): INCA, 2005.

27

Prefeitura da Estância Turística de Pereira Barreto
Av. Cel. Jonas Alves de Mello, 1947 – CEP 15.370-000
Tel. (18)3704-8500
US III DE PEREIRA BARRETO – VIGILÂNCIA EPIDEMIOLÓGICA
RUA DERMIVAL FRANCESCHI, Nº 1826, CENTRO

LISTA DE PRESENÇA

ASSUNTO: REUNIÃO DE MÉDICOS E ENFERMEIROS:
APRESENTAÇÃO DO PROTOCOLO DE PRESCRIÇÃO DE ENFERMAGEM PARA CITOPATOLÓGICOS ;
MANEJO DE CASOS DENGUE;
FLUXO DE ATENDIMENTO DO CAPS.
LOCAL: SALA DE REUNIÃO DA UBS III PEREIRA BARRETO
DIA: 24 JUNHO 2.022 ÀS 13:00h.

Nº	NOME COMPLETO	CARGO/FUNÇÃO	UNIDADE	ASSINATURA
01	Regiane J. motta de Medeiros	Enfermeira	UBS III	
02				
03				
04				
05				
06				
07				
08				
09				
10				
11				
12				
13				
14				
15				
16				
17				
18				
19				
20				

Prefeitura da Estância Turística de Pereira Barreto
Av. Cel. Jonas Alves de Mello, 1947 – CEP 15.370-000
Tel. (18)3704-8500
US III DE PEREIRA BARRETO – VIGILÂNCIA EPIDEMIOLÓGICA
RUA DERMIVAL FRANCESCHI, Nº 1826, CENTRO

21				
22				